



FICHE D'INFORMATION PATIENT : **LES DÉFORMATIONS DES ORTEILS OU « GRIFFES D'ORTEILS »**

Madame, monsieur, votre chirurgien vient de vous proposer une prise en charge chirurgicale pour votre pathologie du pied ou de la cheville.

Il vous a expliqué les modalités de cette prise en charge (alternatives thérapeutiques, déroulement de l'opération, suites opératoires, résultats prévisibles, mais aussi les principales complications possibles...). Ce formulaire est un outil supplémentaire que votre chirurgien met à votre disposition pour vous rappeler les points clés de cette pathologie et vous permettre de revenir sur les points importants de l'opération à venir.

Celui-ci se tient également à votre disposition avant l'intervention pour répondre à nouveau à vos questions.

INTRODUCTION

Les griffes d'orteil sont des **déformations des orteils latéraux**, soit dans le plan horizontal et/ou vertical. Ces griffes d'orteils sont à l'origine d'appui anormal au sol ou dans le chaussage créant des zones d'hyper-appui (« durillons » ou « cors ») douloureuses. Nous ne détaillerons pas ici les déformations de l'hallux (1er orteil ou « gros orteil ») mais uniquement celles des orteils adjacents (du 2 au 5^{ème} orteils).

L'ANATOMIE ET LA PATHOLOGIE

> L'ANATOMIE

Les orteils ou « doigts de pied », constituent la terminaison de l'avant pied. Ils ont une fonction dans la marche, mais aussi dans l'équilibre et la posture.

Les orteils latéraux sont constitués par un squelette osseux de 3 phalanges (phalange proximale, moyenne et distale) prolongeant le squelette osseux des métatarsiens.

On distingue ainsi 3 articulations :

- l'**articulation métatarso-phalangienne (MTP)** entre le métatarsien et la phalange proximale
- l'**articulation inter-phalangienne proximale (IPP)** entre la phalange proximale et la phalange moyenne
- l'**articulation inter-phalangienne distale (IPD)** entre la phalange moyenne et la phalange distale.

Ces articulations sont maintenues entre elles par un système ligamentaire permettant la mobilisation des 2 pièces osseuses l'une par rapport à l'autre (« la capsule articulaire ») renforcé latéralement par des ligaments. A sa partie inférieure (plantaire), l'articulation est renforcée par une structure plus épaisse permettant de résister à l'appui, « la plaque plantaire ».

Le mouvement de ces articulations est assuré par des tendons extenseur et fléchisseur, servant respectivement à étendre et plier les orteils. Ces tendons s'insèrent sur les phalanges, les fléchisseurs à la partie inférieure, les extenseurs à la partie supérieure.

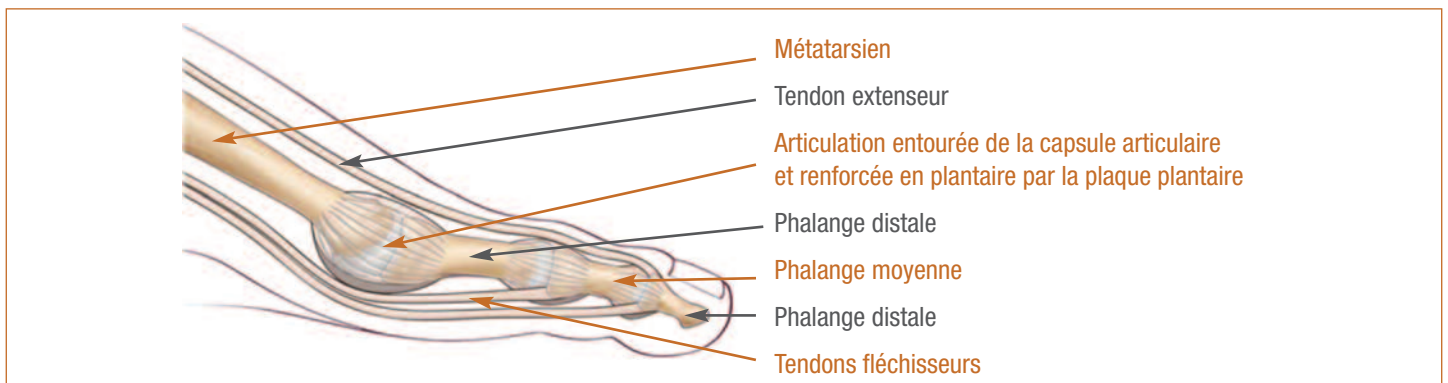


Schéma 1 : anatomie osseuse et tendineuse d'un orteil

La phalange distale porte l'ongle à sa partie supérieure (dorsale) et la pulpe à sa face inférieure (partie plantaire).

Les orteils possèdent des terminaisons nerveuses nombreuses et importantes, provenant de 2 nerfs digitaux (1 de chaque côté de l'orteil), se divisant en de multiples filets nerveux microscopiques assurant la sensibilité. Cette innervation riche explique les douleurs importantes présentes dans la pathologies de ces orteils.

> LA PATHOLOGIE:

A l'état normal, les orteils sont alignés les uns à côté des autres, avec un contact au sol au niveau de la pulpe. Leurs mobilités sont plus limitées qu'au niveau des mains mais permettent tout de même quelques mouvements de soulèvement ou de flexion au sol.

Les griffes d'orteil regroupent toute déformation des orteils dans le plan horizontal et/ou vertical. Ces déformations sont la conséquence de troubles de l'orientation osseuse, de rétractions tendineuses ou articulaires.

Ces déformations peuvent être isolées (n'atteignant qu'un ou 2 orteils), être la conséquence d'une pathologie générale (pathologie neurologique notamment) ou la conséquence d'une déformation du gros orteil.

Ces déformations sont très variées car peuvent atteindre les 3 phalanges, les 3 articulations (métatarso-phalangienne, inter-phalangienne proximale ou distale) et les 2 systèmes tendineux (fléchisseurs et extenseurs). Parmi toutes les déformations possibles on parle ainsi de :

- « **Clinodactylie** » sur les déformations dans le plan horizontal, (les orteils sont déviés en dedans ou en dehors),
- « **d'orteil en marteau** » sur une déformation en flexion touchant l'IPD,
- « **griffe totale** » sur une déformation en flexion intéressant l'IPP et l'IPD.

Ces déformations en griffe peuvent être réductibles (« griffes souples ») ou irréductibles (« griffes fixées »).

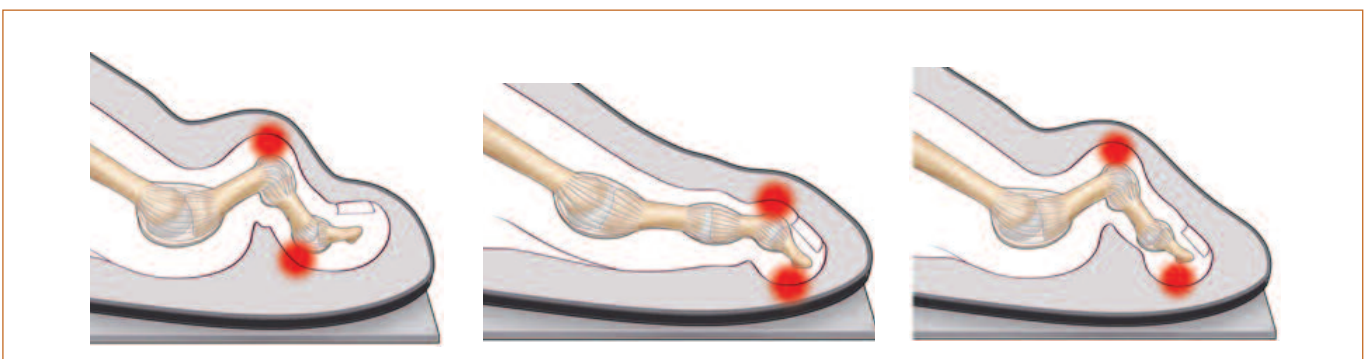


Schéma 2 : différentes griffes d'orteil

LA CLINIQUE

Ces déformations vont être à l'origine d'un appui excessif des orteils entre eux, de l'orteil sur le sol ou de l'orteil contre la chaussure. Au contraire d'un appui normal se faisant entre le sol et la pulpe de l'orteil (zone charnue et amortissante), l'hyper-appui d'une griffe va siéger sur une zone fine et exposée, ce qui le rend particulièrement douloureux.

Cet hyper-appui se traduit cliniquement par une douleur localisée et une hyper-kératose (« durillon » ou « cor »). Ces durillons siègent généralement au niveau de la partie dorsale des articulations ; mais peuvent aussi siéger au bout de l'orteil au niveau de la pulpe et de l'ongle (dans le cadre de griffe distale), ou sur les faces latérales des orteils (dans les conflits inter-orteils) formant un « oeil de perdrix ».

Ces durillons peuvent évoluer vers des ulcérations cutanées pouvant être à l'origine d'infection osseuse (« ostéite »), d'infection articulaire (« arthrite »), ou d'infection des tissus tendineux et des tissus graisseux (« phlegmon »).

LE DIAGNOSTIC

La consultation auprès d'un spécialiste est motivée par des douleurs des orteils, des durillons, des ulcérations cutanées et des difficultés au chaussage. Le diagnostic est essentiellement clinique sur une déformation d'un ou plusieurs orteils avec présence éventuelle de durillons.

Un bilan radiographique est généralement réalisé pour étudier les segments osseux et les articulations. L'échographie pourra être utile pour étudier les tissus péri-articulaires (plaques plantaires) ou les structures tendineuses. Le scanner et l'IRM pourront étudier les structures osseuses et tissulaires.

LES TRAITEMENTS POSSIBLES

> LES TRAITEMENTS MÉDICAUX (NON CHIRURGICAUX) :

L'**aménagement du chaussage** est une première possibilité : le port de chaussure large et souple, ou même de chaussure spécialisée diminue le contact et l'appui sur les zones douloureuses.

La **réalisation de séances de rééducation et d'exercice d'étirement**, luttant contre la déformation est également possible.

Le recours à des orthèses plantaires (semelle du pédicure-podologue) peut également diminuer les douleurs en déchargeant les zones douloureuses et en rééquilibrant les appuis au sol.

Les « **orthoplasties** » (tuteurs pour orteils en matière élastique) amovibles et sur mesure peuvent soulager les douleurs en maintenant les orteils dans une position favorable.

> LE TRAITEMENT CHIRURGICAL (LES OPÉRATIONS) :

Le traitement chirurgical peut être proposé quand les déformations sont trop importantes ou le traitement conservateur inefficace. Il est possible d'intervenir sur toutes les composantes de la déformation :

- **une déformation osseuse** peut être traitée par un raccourcissement osseux ou une correction d'axe (« ostéotomie ») qui consolidera ensuite dans une position plus favorable.

- **une déformation articulaire** peut se corriger en libérant l'articulation (« arthrolyse »), en la bloquant (« arthrodèse ») en bonne position, en la supprimant par une résection simple (« résection arthroplastique ») ou même par une prothèse articulaire. . .

- **une déformation tendineuse** pourra être corrigée par une section tendineuse (« ténotomie ») ou par un allongement du tendon rétracté. Il peut également être réalisé des modifications du trajet ou de l'insertion d'un tendon (« transfert tendineux ») pour corriger la griffe.

- **sur des déformations majeures ou quand les structures osseuses ou tendineuses sont trop atteintes** pour qu'une intervention conservatrice puisse être proposée (infection, destruction articulaire et/ou osseuse), des gestes plus radicaux comme des amputations d'orteils sont parfois réalisés.

L'ANESTHÉSIE

Une consultation préopératoire avec un médecin anesthésiste-réanimateur est obligatoire. Ce médecin vous expliquera, lors de cette consultation, les modalités et les choix possibles d'anesthésie adaptée à la chirurgie et à vos problèmes de santé.

Lors de cette consultation, il sera également fait le point sur vos traitements médicamenteux. De nouveaux traitements pourront également être mis en place, que cela soit avant ou après l'intervention. Les plus fréquemment utilisés sont des anticoagulants, des antibiotiques, des antalgiques, des anti-inflammatoires. . . Ils comportent bien sûr des risques spécifiques.

L'anesthésie opératoire pourra être **locale** (anesthésie de l'orteil et du métatarsien concerné), **locorégionale** (anesthésie plus large englobant un segment de membre, de la jambe aux orteils), **rachidienne** (anesthésie du bassin et des membres en piquant entre deux vertèbres) ou **anesthésie générale**.

Une transfusion sanguine est rare dans ce type de chirurgie où le saignement est très limité.

L'HOSPITALISATION

Votre hospitalisation peut être ambulatoire (une journée d'hospitalisation) ou de quelques jours suivant vos pathologies associées et votre situation sociale.

> LA DURÉE DE L'INTERVENTION

La durée opératoire est très variable car dépend de l'importance de la déformation et du nombre d'orteils à opérer. . . la durée d'une heure est ainsi une moyenne.

> L'INSTALLATION AU BLOC

L'intervention a lieu en position dorsale sur la table opératoire, permettant ainsi à votre chirurgien d'intervenir au niveau de la partie dorsale de l'avant pied, entre les orteils, ou même au niveau de la partie plantaire. La taille des incisions est très variable selon les techniques utilisées, de quelques millimètres à 10 cm en moyenne.

> LA TECHNIQUE

La correction de ces griffes peut faire appel à 2 « types » de chirurgie :

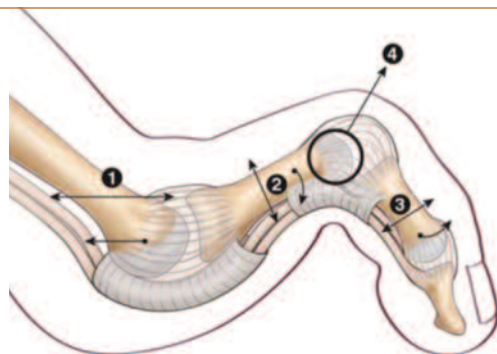
- **la chirurgie conventionnelle** (dite à « ciel ouvert »), permettant grâce à une incision de quelques centimètres d'intervenir sur les tendons, les os ou les articulations sous le contrôle de la vue.
- **la chirurgie percutanée**, consistant à intervenir par des incisions de seulement quelques millimètres, sur les tendons, les os ou les articulations à l'aide d'instruments spécifiques, le plus souvent sous contrôle radiologique pour contrôler les gestes effectués.

Ces 2 types de chirurgie ne s'opposent pas, dépendent de votre déformation et des habitudes de votre chirurgien. Elles sont même parfois associées dans une même intervention.

Le but de la chirurgie des griffes d'orteil est de pouvoir intervenir sur toutes les composantes de la déformation, qu'elles soient tendineuses, osseuses ou articulaires. Ainsi votre chirurgien pourra, en fonction de votre déformation :

- Réaliser des gestes osseux et articulaires:

- « L'ostéotomie » (raccourcissant ou non) : elle consiste à couper (« ostéotomie ») un segment osseux pour le faire consolider dans une position corrigeant la déformation. Ces ostéotomies peuvent être raccourcissantes, consistant à enlever (réséquer) une part variable de la longueur du segment osseux pour permettre la réduction de la déformation, ou la réorientation des segments osseux. Ceci peut se faire sur les 3 phalanges osseuses ou sur le métatarsien (schéma 3).



- 1 : Ostéotomie raccourcissement du métatarsien
- 2 : Ostéotomie de la phalange proximale permettant de la repositionner vers le sol
- 3 : Ostéotomie de la phalange moyenne permettant de la repositionner en flexion dorsale
- 4 : Résection arthroplastique de la tête de la phalange proximale, permettant de « rehausser l'articulation »

- « La résection arthroplastique » (Schéma 3) : elle consiste, généralement par une incision dorsale, à l'ablation (« résection ») des surfaces articulaires déformées. Cet espace laissé « vide » permet de remettre les segments osseux dans le bon axe. Une cicatrice fibreuse se forme en quelques semaines au niveau de cet espace vide, contribuant au maintien de la correction.

- « l'arthrodèse » (avec ou sans implant) (Schéma 4) : Elle consiste au blocage et à la consolidation de l'articulation (« arthrodèse ») dans la bonne position. L'incision, généralement dorsale, permet d'atteindre les surfaces articulaires avant de les bloquer, soit par une broche temporaire, des vis ou des implants (métalliques ou non).

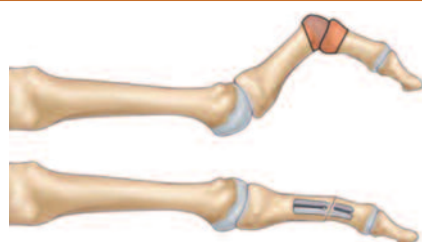
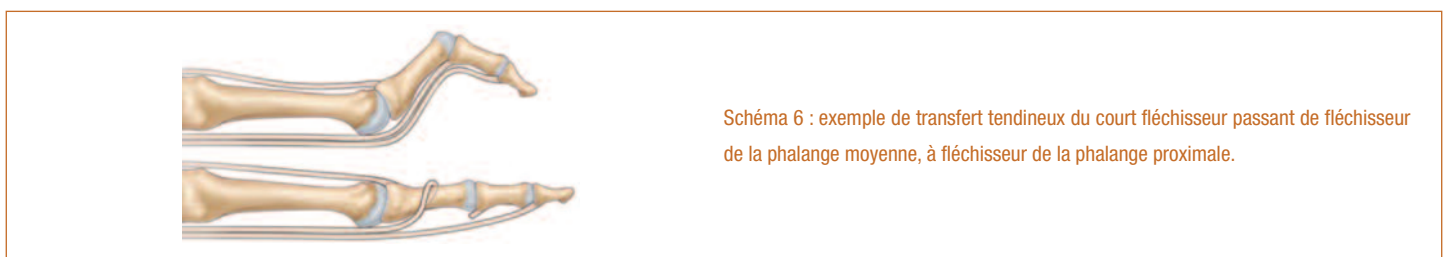
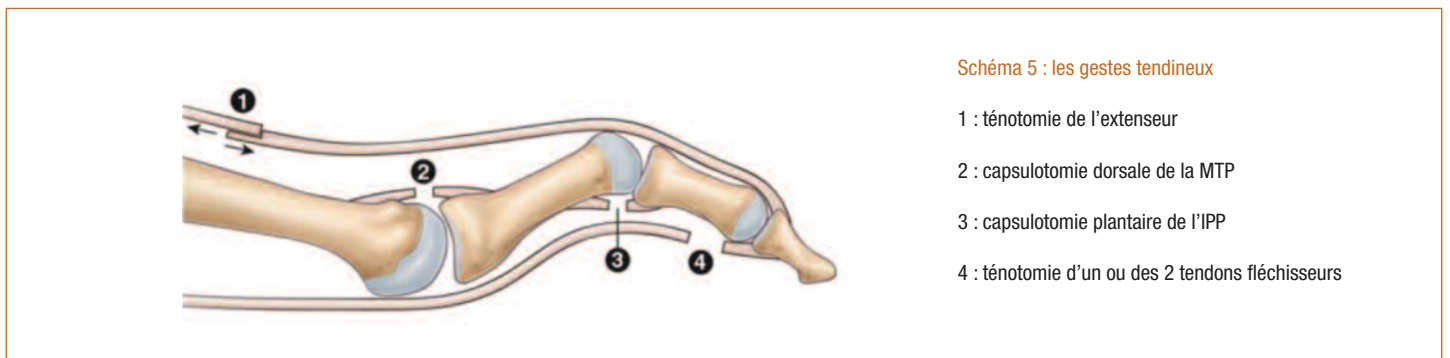


Schéma 4 : arthrodèse IPP par implant

- « les prothèses articulaires » : Ces prothèses ont pour but de remplacer l'articulation détruite ou défectueuse. Toutes les articulations ne peuvent donner lieu à ces prothèses. . .
- « la résection des têtes métatarsiennes » : consiste à réséquer uniquement la surface articulaire (tête) du métatarsien, laissant une fibrose s'installer entre le métatarsien réséqué et la base de la phalange.
- « Les arthrolyses » : elles consistent à libérer les adhérences autour d'une articulation déformée pour que celle-ci reprenne une position plus favorable.
- « La réparation des plaques plantaires » : Les atteintes articulaires des griffes d'orteil peuvent produire des déformations et des distensions des structures plantaires articulaires et notamment des plaques plantaires. Leur réparation peut permettre de corriger la déformation.
- « Les amputations » : elles sont une solution ultime . . . mais qui parfois dans des griffes très rétractées, irréductibles, infectées ou chez des patients fragiles constituent une solution fiable et rapide pour retrouver une indolence. De plus, l'amputation des orteils (même des 5) permet généralement le retour à un appui complet précocement dans un chaussage classique.

- Réaliser des gestes tendineux :

- « les ténotomies » : elles consistent à couper les tendons rétractés qui sont à l'origine ou pérennisent la déformation.
- « les allongements tendineux » : ils consistent non plus à sectionner mais à allonger certains tendons pour diminuer la traction qu'ils produisent sur les segments osseux où ils s'insèrent.
- « Les transferts tendineux » : cette technique consiste à dévier un tendon rétracté (qui pérennise la déformation) pour le réinsérer en un endroit où il luttera contre cette même déformation.



Ces techniques opératoires font parfois appel à la mise en place de matériel opératoire pour stabiliser la correction chirurgicale. Il peut s'agir de vis, de broches, de plaques, implants métalliques ou non métalliques. Parfois, notamment pour certaines broches, celles-ci peuvent être apparentes pour être retirées quelques semaines plus tard. Certains autres matériels sont destinés à rester implantés.

Au cours de l'intervention, votre chirurgien peut se trouver face à une situation ou un événement imprévu ou inhabituel imposant des actes complémentaires ou différents de ceux qui étaient prévus initialement. Une fois réveillé et l'intervention terminée, la démarche de votre chirurgien et les actes réalisés vous seront expliqués.

LE POST OPÉRATOIRE

> **LA DOULEUR** est variable car dépend de l'importance de l'intervention : un geste osseux et des parties molles sur les 5 orteils sera plus lourd qu'un geste uniquement tendineux sur un seul orteil. . . Même si des antalgiques forts peuvent être utilisés dans les suites immédiates, le retour à la maison avec des antalgiques simples est la règle. Des injections d'anticoagulants peuvent également vous être prescrits fonction de votre état de santé et de l'importance de l'intervention.

> **L'APPUI** est généralement permis sur une chaussure post-opératoire ou avec un chaussage large. Chez les patients les plus fragiles, un béquillage pourra être utilisé pour éviter les chutes par maladresse. Ainsi et en général, vous serez autonome dans les activités quotidiennes de votre domicile, mais la conduite automobile ou les activités sportives ne pourront être possibles initialement. . .

> En fonction de votre chirurgie et de l'intervention réalisée, **DES SOINS DE PANSEMENTS** pourront vous être prescrits. Dans le cadre de la chirurgie percutanée, les pansements sont plus spécifiques et réalisés par votre chirurgien ou son équipe.

> **LE SUIVI POST-OPÉRATOIRE** est essentiel. Il s'étale sur quelques mois, le temps de contrôler la cicatrisation, de refaire plusieurs pansements et de guider la consolidation des orteils dans la position souhaitée. Ces consultations seront aussi l'occasion de refaire le point sur les traitements antalgiques et de débiter la rééducation (soit par vous même, soit chez un kinésithérapeute). Vous serez également guidé pour l'adaptation de votre chaussage.

CE QUE JE PEUX ATTENDRE DE L'INTERVENTION

En l'absence d'intervention, ces griffes d'orteils continuent à s'accroître. Le chaussage devient de plus en plus difficile voire impossible, retentissant sur votre capacité à marcher. . . L'objectif de la chirurgie est d'obtenir des orteils à plat avec un contact pulpaire au sol.

Cependant le résultat post-opératoire dépend bien évidemment de la déformation initiale : dans les griffes peu déformées une réduction complète de la déformation sera l'objectif, alors que dans les griffes les plus sévères, c'est le fait de retrouver un chaussage large et de confort qui sera recherché.

LES RISQUES

Malgré les compétences de votre chirurgien et de l'équipe qui vous prend en charge, tout traitement comporte malheureusement une part d'échec. Cet échec peut aller de la réapparition des symptômes à leur aggravation ou à d'autres risques plus importants. Ces risques peuvent être le fait du hasard, de la malchance, mais peuvent aussi être favorisés par des problèmes de santé qui vous sont propres (connus ou non, locaux ou généraux). Il est impossible de vous présenter ici toutes les complications possibles, mais nous avons listé ci-dessous les complications les plus fréquentes ou les plus graves qui peuvent parfois être rencontrées dans votre pathologie.

> LA RAIDEUR

Tout geste articulaire peut entraîner un enraidissement de l'articulation, temporaire ou définitif. Cette raideur peut nécessiter des séances de rééducation ou même une ré-intervention

> LES MAUVAISES CONSOLIDATIONS OU ABSENCE DE CONSOLIDATION OSSEUSE

La prise en charge chirurgicale de votre pathologie est basée sur la consolidation osseuse qui est un phénomène biologique. Cependant, celle-ci peut faire défaut, ou l'objet de retard. Ainsi, une arthrodèse (blocage de l'articulation) et/ou une ostéotomie (coupe osseuse) peuvent ne pas consolider (fusionner). Une nouvelle intervention chirurgicale peut alors être nécessaire.

> DOULEUR CHRONIQUE ET ALGODYSTROPHIE :

Toute prise en charge médicale ou chirurgicale dans le cadre de phénomènes douloureux, peut de manière aléatoire et imprévisible voir persister les phénomènes douloureux ou même en renforcer d'autres. Ces phénomènes douloureux chroniques peuvent s'installer dans le temps sous la forme de douleur complexe et régionale, pouvant évoluer de nombreux mois, laissant parfois persister des séquelles trophiques ou articulaires.

> INFECTION :

Malgré toutes les précautions de désinfection et de préparation cutanée, toute incision chirurgicale expose à un risque de contamination microbienne qui peut être responsable d'une infection. Ces infections peuvent se déclarer de manières précoces ou beaucoup plus tardives. Elles nécessitent souvent la mise en place d'antibiotique, peuvent nécessiter des ré-interventions chirurgicales et être à l'origine de séquelles douloureuses ou fonctionnelles. Certains facteurs comme le diabète, le tabagisme ou des immunodépresseurs (corticoïdes . . .), peuvent favoriser cette complication.

> TROUBLES CICATRICIELS :

Malgré tout le soin porté par votre chirurgien à la plaie opératoire et les soins infirmiers, il peut exister des troubles de cicatrisation parfois favorisés par une pathologie générale ou locale tels le diabète ou les insuffisances circulatoires par exemple. On peut ainsi retrouver un retard ou un trouble de cicatrisation pouvant aller de la cicatrice disgracieuse à la désunion ou à la nécrose cutanée. Ces troubles cicatriciels peuvent également favoriser l'infection.

> L'INTOXICATION TABAGIQUE :

L'intoxication tabagique est un facteur de risque important pour la chirurgie du pied et de la cheville, favorisant notamment les troubles cicatriciels, les infections et les complications thrombo-emboliques, ainsi que des problèmes de consolidation osseuse.

> DÉMONTAGE ET BRIS DE MATÉRIEL :

Votre prise en charge chirurgicale fait appel à la mobilisation de segments osseux, nécessitant (rarement, parfois, souvent) la pose de matériel chirurgical (plaque, vis, broche, fils . . .) afin de corriger une déformation. Comme tout matériau, ces implants chirurgicaux peuvent être responsables de complication, du fait de leur fragilité propre (rupture du matériel) ou de déplacement du montage du fait de contrainte mécanique trop élevée sur les structures où ils sont implantés (déplacement du matériel entraînant une perte de la correction).

Ainsi ce matériel chirurgical peut parfois nécessiter d'être réopéré en cas de déplacement post opératoire ou de complication propre.

Enfin, et à distance de l'intervention, une fois la période post opératoire passée, et votre pathologie guérie, ce matériel peut également faire l'objet d'une ablation dans le cadre d'une chirurgie programmée en fonction de sa localisation ou si celui-ci est responsable d'une gêne ou d'un conflit local.

> COMPLICATIONS THROMBO-EMBOLIQUES :

Toute prise en charge chirurgicale, surtout du membre inférieur, peut favoriser la création d'un caillot sanguin obstruant les veines et réalisant une phlébite. Ce caillot peut même gagner la circulation pulmonaire et être responsable d'une embolie aux conséquences parfois graves voire fatales. La prévention de cette complication peut se faire par la mise en place d'une anti coagulation en fonction de la chirurgie et de votre état de santé.



> COMPLICATION « DE VOISINAGE » :

Etant donnée la proximité de la zone opératoire d'éléments osseux, tendineux, vasculaires ou nerveux, il peut exister, de manière directe ou indirecte par rapport à l'intervention, des conséquences sur ces éléments de proximité : hémorragie, hématome, parésie, paralysie, insensibilité, déficit de mobilité, raideur articulaire... Compte-tenu du lieu de la cicatrice, l'atteinte d'un petit nerf peut entraîner une insensibilité voire des douleurs persistantes. Dans certains cas, il peut être nécessaire de ré-intervenir, pour drainer un hématome, décompresser un nerf, libérer des tendons...

> COMPLICATION MÉDICAMENTEUSE :

Au décours de cette intervention, il pourra vous être prescrit des médicaments particulières et spécifiques. Les plus fréquemment utilisés sont des anticoagulants, des antibiotiques, des antalgiques, des anti-inflammatoires... Ils comportent bien sûr des risques propres et parfois graves qui sont parfois imprévisibles.